

注 意 事 項

1. 試験問題の数は 110 問で解答時間は正味 2 時間 30 分です。
2. 解答方法は次のとおりです。
 - (1) 各問題には 1 から 4 までの四つの答えがあるので、そのうち質問に適した答えを(例 1)では一つ、(例 2)では二つ選び答案用紙に記入すること。

(例 1) 問題 100 県庁所在地は (例 2) 問題 101 県庁所在地はどれか。

どれか。

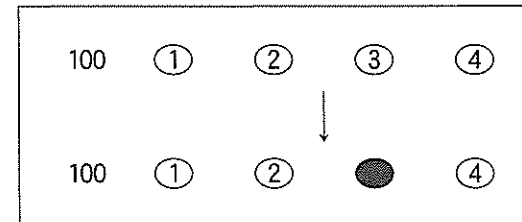
1. 栃木市
2. 川崎市
3. 神戸市
4. 倉敷市

2 つ選べ。

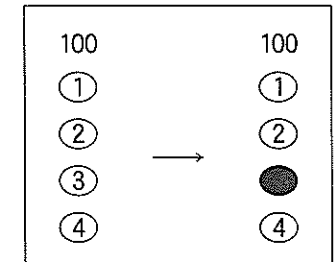
1. 宇都宮市
2. 川崎市
3. 神戸市
4. 倉敷市

(例 1) の正解は「3」であるから答案用紙の③をマークすればよい。

答案用紙 ① の場合

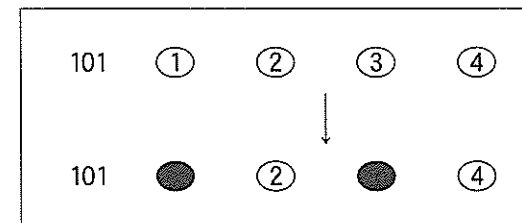


答案用紙 ② の場合

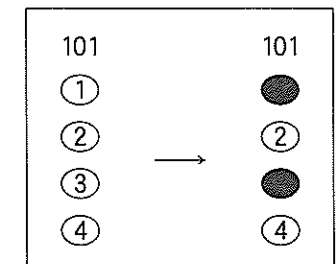


(例 2) の正解は「1」と「3」であるから答案用紙の①と③をマークすればよい。

答案用紙 ① の場合



答案用紙 ② の場合



記載上の注意事項

- ① 答案の作成には HB の鉛筆を使用し、濃くマークすること。
良い解答の例…… ● (濃くマークすること)
悪い解答の例…… ⊖ ⊕ ⊗ ⊙ (解答したことにならない。)
- ② 答えを修正した場合には、必ず「消しゴム」であとが残らないように完全に消すこと。鉛筆の色が残ったり ● のような消し方などをした場合は、修正したことにならないので注意すること。
- ③ (例 1) の質問には二つ以上解答した場合は誤りとする。
(例 2) の質問には一つ又は三つ以上解答した場合は誤りとする。
- ④ 答案用紙は折り曲げたりメモやチェック等で汚したりしないよう特に注意すること。

問題 1 インフォームド・コンセントで誤っているのはどれか。

1. 患者に対する医師等医療関係者の説明義務である。
2. 柔道整復師は医師の指示により行わなければならない。
3. 自己決定権を持つ患者に対し施術等について説明や情報を提供しなければならない。
4. 日本では 1997 年医療法改正によって努力義務として規定された。

問題 2 柔道整復師免許の取消し理由で正しいのはどれか。

1. 科料に処せられた者
2. 業務上不正行為があった者
3. 成年被後見人になったことのある者
4. 素行が悪い者

問題 3 柔道整復師の名簿を登録するのはどれか。

1. 市町村
2. 保健所
3. 都道府県
4. 厚生労働省(指定登録機関)

問題 4 柔道整復師の名簿登録の消除で正しいのはどれか。

1. 柔道整復師本人の意思でも可能である。
2. 免許証または免許証明書を都道府県知事に返納する。
3. 失踪宣告による消除は認められない。
4. 死亡届出義務者は親族でなければならない。

問題 5 業務・名称独占で誤っている組合せはどれか。

1. 医師 ————— 業務独占・名称独占
2. 保健師 ————— 名称独占
3. 理学療法士 ————— 業務独占
4. 柔道整復師 ————— 業務独占

問題 6 柔道整復の業務または施術所で広告できないのはどれか。

1. 柔道整復関係学会の理事
2. 出張による施術
3. ほねつぎ
4. 駐車設備に関する事項

問題 7 誤っている組合せはどれか。

1. 法律 ————— 国会
2. 政令 ————— 内閣
3. 省令 ————— 各省大臣
4. 条例 ————— 都道府県知事

問題 8 病院の病床で正しい組合せはどれか。

1. 一般病床 ————— 精神・感染症・結核・療養病床以外のものをいう。
2. 感染症病床 ————— 結核患者を入院させる。
3. 精神病床 ————— 高齢者で療養を必要とするものを入院させる。
4. 療養病床 ————— 二類感染症で療養を必要とする患者を入院させる。

問題 9 医師法で正しいのはどれか。

1. 正当な理由があっても医師は診療を拒むことができない。
2. 守秘義務は医師法で規定されている。
3. 業務停止ができるのは厚生労働大臣である。
4. 軽度の治療の場合は診療録は不要である。

問題 10 業務と資格との組合せで正しいのはどれか。

1. 薬の処方 ————— 薬剤師
2. 筋肉注射 ————— 理学療法士
3. エックス線検査 ————— 柔道整復師
4. 新生児の保健指導 ————— 助産師

問題 11 18歳以上の身体障害者の更生を援助する目的で作られたのはどれか。

1. 知的障害者福祉法
2. 身体障害者福祉法
3. 身体障害者対策基本法
4. 障害者自立支援法

問題 12 機能障害はどれか。2つ選べ。

1. 歩行障害
2. 感覚低下
3. 復職困難
4. 不随意運動

問題 13 胸腰部の関節可動域測定法で屈曲・伸展の基本軸はどれか。

1. 肩峰を通る床への垂直線
2. 第7頸椎棘突起と第1仙椎棘突起を結ぶ線
3. 仙骨後面
4. ヤコビー線の中点に立てた垂直線

問題 14 小脳性運動失調の症候で誤っているのはどれか。

1. 言語障害
2. 測定異常
3. ロンベルグ徴候陽性
4. 筋トーン低下

問題 15 筋力増強訓練中止の判断で適切でないのはどれか。

1. 心肺機能低下のある場合の心不全
2. 神経筋疾患のある場合の筋力低下
3. 訓練中の一過性の筋痛
4. 骨粗鬆症のある場合の疲労骨折

問題 16 極超短波療法の特異的禁忌はどれか。

1. 感覚脱失
2. 体内金属
3. 光線過敏症
4. 末梢循環障害

問題 17 正しい組合せはどれか。

1. 手背屈装具 ————— 正中神経麻痺
2. 対立装具 ————— 橈骨神経麻痺
3. ナックルベンダー ————— MP 関節屈曲拘縮
4. 機能的把持装具 ————— 第6頸髄損傷

問題 18 失語症の治療に適しているのはどれか。

1. 言葉の誤りを矯正する。
2. 言語刺激を反復して与える。
3. 50音文字盤を活用する。
4. 舌や口唇の動きを強化する。

問題 19 失語症を伴うことが多い病態はどれか。

1. 右片麻痺
2. 嚥下障害
3. 失調症
4. 不随意運動

問題 20 脳性麻痺の定義で正しいのはどれか。

1. 運動の異常は永続的である。
2. 知的障害を伴う。
3. 生後3か月以内に生じたものである。
4. 脳の進行性病変によるものである。

問題 21 23歳の男性。交通事故による頸髄損傷完全四肢麻痺。第7頸髄節まで機能残存であり、車いすで移動は自立していた。受傷後6か月頃より不随意に下肢の筋収縮を認めるようになり、一度伸展した下肢が容易に元に戻らないということで受診した。

股関節・膝関節周囲筋の筋緊張は亢進し、他動運動は困難であり、足クローヌスを認めた。

この病態の治療法で適切でないのはどれか。

1. ホットパック
2. 持続ストレッチ
3. 神経ブロック
4. 下肢圧迫包帯

問題 22 バージャー(Buerger)病の特徴的な歩行はどれか。

1. はさみ歩行
2. 間欠性跛行
3. 突進歩行
4. 失調性歩行

問題 23 誤っている組合せはどれか。

1. アジソン(Addison)病 ————— 色素沈着
2. 神経血管症候群 ————— レイノー症状
3. 全身性エリテマトーデス ————— 紅斑
4. ファロー(Fallot)四徴症 ————— 紫斑

問題 24 小児の感染症で皮疹が出る前に口腔内に白い小斑点がみられるのはどれか。

1. 水痘
2. 風疹
3. 麻疹
4. 猩紅熱

問題 25 門脈圧亢進症の症状でないのはどれか。

1. 脾腫
2. 多血症
3. 腹水貯留
4. 食道静脈瘤

問題 26 打診で正しい組合せはどれか。

1. 胸水貯留 ————— 清音
2. 心膜炎 ————— 心濁音界拡大
3. 肺気腫 ————— 肺肝境界の上昇
4. 無気肺 ————— 過共鳴音

問題 27 聴診所見で誤っている組合せはどれか。

1. 肺線維症 ————— 異常呼吸音
2. 大動脈炎症候群 ————— 血管雑音
3. 気胸 ————— 声音増強
4. 急性腹膜炎 ————— ぐる音消失

問題 28 触診で正しいのはどれか。

1. 三叉神経の圧痛点は頸部に認める。
2. 良性の皮下腫瘤は一般的に可動性がよい。
3. 胃潰瘍では上腹部触診の意義は低い。
4. 触診は疼痛部位から始めると診断時間が短縮できる。

問題 29 触診で関節腫脹の評価が困難な部位はどれか。

1. 肘関節
2. 手関節
3. 股関節
4. 膝関節

問題 30 血圧測定で正しいのはどれか。

1. 血圧は静脈の血管内圧をさす。
2. 触診法は聴診法より高く測定される。
3. 拍動音が聞こえ始めた点が収縮期血圧である。
4. 触診法でも拡張期血圧の測定ができる。

問題 31 深部感覚の低下を示唆する症状はどれか。

1. 入浴してもお湯の熱さがわからない。
2. 四肢にケガをしても気付かない。
3. 物を触っても形や材質がわからない。
4. 暗所では足もとがふらつく。

問題 32 表在反射はどれか。

1. 角膜反射
2. アキレス腱反射
3. 下顎反射
4. 瞳孔反射

問題 33 ウイルス性肝炎で誤っているのはどれか。

1. A型肝炎は経口的に感染する。
2. B型肝炎の急性期にHBs抗体を認める。
3. C型肝炎は血液を介して感染する。
4. 劇症肝炎の予後は不良である。

問題 34 正しい組合せはどれか。2つ選べ。

1. 心室中隔欠損症 ————— 先天性心疾患
2. 僧帽弁狭窄症 ————— ウイルス感染
3. バージャー(Buerger)病 ———— 梅毒
4. 大動脈瘤 ————— アテローム動脈硬化症

問題 35 正しいのはどれか。2つ選べ。

1. 褐色細胞腫は二次性高血圧症である。
2. 収縮期圧が高くても拡張期圧が正常なら高血圧ではない。
3. クッシング(Cushing)症候群では血圧が低下する。
4. 眼底所見は高血圧症の病態診断に有用である。

問題 36 鉄欠乏性貧血でみられないのはどれか。

1. 舌 炎
2. 動 悸
3. 易疲労感
4. チアノーゼ

問題 37 血糖値を下げる作用をもつのはどれか。

1. 成長ホルモン
2. 副腎皮質ステロイド
3. インスリン
4. カテコールアミン

問題 38 膠原病の臨床症状で正しい組合せはどれか。

1. ベーチェット (Behçet) 病 ————— 眼球突出
2. 皮膚筋炎 ————— 外陰部潰瘍
3. 強皮症 ————— 嚥下障害
4. 関節リウマチ ————— くも状指

問題 39 眼裂開大を生じるのはどれか。

1. ベル麻痺
2. 動眼神経麻痺
3. 重症筋無力症
4. 筋緊張性ジストロフィー

問題 40 糖尿病性ニューロパチーによるしびれが最初に現れる部位はどれか。

1. 足 指
2. 体 幹
3. 手 指
4. 顔 面

問題 41 認知症で正しいのはどれか。

1. 一過性に意識が短時間失われる状態
2. 意識が完全に消失し、いかなる刺激にも反応しない状態
3. 知能の発育が生まれつき遅滞した状態
4. 一度発達した知能が記憶力を中心に低下した状態

問題 42 40歳の男性。5日前から感冒症状があり、37℃台の発熱とどの痛み、咳、痰があった。症状がよくなるまま、今日になって40.3℃の発熱、強い呼吸困難、右胸の痛みと咳を訴えて来院した。尿の検査で肺炎球菌抗原陽性であった。

低値を示すのはどれか。

1. 血中酸素飽和度
2. 呼吸数
3. CRP
4. 白血球数

問題 43 23歳の男性。1週前に下痢があった。昨日から両下肢の脱力と足先にしびれ感を自覚し、今日になって歩行が不自由になり、両手筋力も弱くなった。

病歴から考えられる診断はどれか。

1. 脳血管障害
2. ギラン-バレー(Guillain-Barré)症候群
3. 多発性筋炎
4. パーキンソン(Parkinson)病

問題 44 急性虫垂炎の腹部圧痛点でないのはどれか。

1. マックバーネ
2. ランツ
3. キュンメル
4. ブルンベルグ

問題 45 腫瘍診断で誤っている組合せはどれか。

1. 超音波検査 ———— 肺腫瘍
2. 内視鏡検査 ———— 消化管腫瘍
3. MRI 検査 ———— 骨腫瘍
4. 細胞診検査 ———— 甲状腺腫瘍

問題 46 ショックの症状で誤っているのはどれか。

1. 虚脱
2. 冷汗
3. 顔面蒼白
4. 大脈

問題 47 輸血で誤っているのはどれか。

1. 血液型が同じでも交差適合試験を行う。
2. 成分輸血を行う。
3. 不適合輸血の死亡率は低い。
4. 肝炎などの感染症が発症する。

問題 48 消毒と滅菌で誤っているのはどれか。

1. 消毒薬そのものにも微生物汚染は起こる。
2. 消毒用エタノールは粘膜に用いる。
3. 光学レンズはガス滅菌を行う。
4. オートクレーブは高圧蒸気滅菌装置である。

問題 49 各種外科疾患と切開法との組合せで誤っているのはどれか。

1. 心室中隔欠損症 ———— 胸骨正中切開
2. 肺癌 ———— 胸部後側方切開
3. 胃癌 ———— 上腹部正中切開
4. 胆石症 ———— 左肋骨弓下斜切開

問題 50 出血で正しい組合せはどれか。

1. 血尿 ———— 腎損傷
2. タール便 ———— 下部消化管出血
3. 喀血 ———— 胃潰瘍
4. 外出血 ———— 腹腔内出血

問題 51 疾患と症状との組合せで誤っているのはどれか。

1. 高血圧性脳出血 ————— 片麻痺
2. くも膜下出血 ————— 頭痛
3. 脳動静脈奇形 ————— 眼球突出
4. 脳梗塞 ————— 失語症

問題 52 頸部外傷の初期症状で適切でないのはどれか。

1. 頭痛
2. 胸痛
3. 悪心嘔吐
4. 頸部運動制限

問題 53 胸壁穿通性挫傷で起こる可能性が高いのはどれか。

1. 肺気腫
2. 気腫性肺嚢胞
3. 血気胸
4. 肺動脈瘤

問題 54 21歳の男性。剣道の試合中、踏みこんだ際に左前胸部痛を感じた。その後、息切れも出現したため救急受診した。胸部聴診上、左肺野の呼吸音減弱を認めた。

この病態で考えられるのはどれか。

1. 狭心症
2. 解離性大動脈瘤
3. 胸骨骨折
4. 自然気胸

問題 55 中心性頸髄損傷で正しいのはどれか。

1. 過屈曲損傷で生じる。
2. 下位頸椎の脱臼を伴う。
3. 運動麻痺は下肢より上肢に著しい。
4. 会陰部の感覚が障害される。

問題 56 軟骨無形成症で誤っているのはどれか。

1. 体幹短縮型の低身長を示す。
2. 常染色体優性遺伝疾患である。
3. 前額部が突出している。
4. 腰部脊柱管狭窄症を合併する。

問題 57 くる病で正しいのはどれか。

1. 成人に発症する。
2. ビタミンCの欠乏による。
3. 身長は正常である。
4. O脚を生じる。

問題 58 疾患と症状との組合せで正しいのはどれか。

1. 脳性麻痺 ————— 感覚障害
2. 脊髄性小児麻痺 ————— 下肢腱反射亢進
3. 脊髄瘍 ————— 深部感覚低下
4. 筋萎縮性側索硬化症 ————— 膀胱直腸障害

問題 59 小児長管骨の急性化膿性骨髓炎の局所症状で誤っているのはどれか。

1. 熱 感
2. 腫 脹
3. 運動痛
4. 異常可動性

問題 60 関節リウマチによる手指のしびれの原因で誤っているのはどれか。

1. 環軸関節亜脱臼
2. 手根管症候群
3. 血管炎
4. 尺側偏位

問題 61 手の変形性関節症で罹患頻度が最も高いのはどれか。

1. DIP 関節
2. PIP 関節
3. 母指 CM 関節
4. 手関節

問題 62 女兒に多い骨端症はどれか。

1. ペルテス (Perthes) 病
2. セーバー (Sever) 病
3. ケーラー (Köhler) 病
4. フライバーグ (Freiberg) 病

問題 63 20 歳以下に好発する腫瘍はどれか。

1. 骨巨細胞腫
2. ユーイング (Ewing) 肉腫
3. 多発性骨髄腫
4. 軟骨肉腫

問題 64 上肢のコンパートメント症候群で正しいのはどれか。

1. 受傷後 1 か月以降に発生する。
2. 手指の他動的伸展で疼痛が増強する。
3. コンパートメント圧は 10 mmHg 以下となる。
4. 皮膚に点状出血がみられる。

問題 65 15 歳の女子。体幹の変形を主訴に来院した。身長が 180 cm と高く、体幹に比して四肢が長い。写真 (別冊 No. 1) を別に示す。

この疾患にあてはまらないのはどれか。

1. くも状指
2. カフェオレ斑
3. 水晶体亜脱臼
4. 関節弛緩性

別 冊 No. 1
写 真

問題 66 介達外力で複合骨折が起こりやすいのはどれか。

1. 小児の鎖骨骨折
2. 高齢者の上腕骨顆部骨折
3. 小児の前腕骨骨幹部骨折
4. 高齢者の大腿骨頸部内側骨折

問題 67 屈曲骨折の分類と骨折型との組合せで誤っているのはどれか。

1. 第1型 ———— 複合骨折
2. 第1型 ———— 骨片骨折
3. 第2型 ———— 斜骨折
4. 第3型 ———— 圧迫骨折

問題 68 最も高いエネルギーによる損傷はどれか。

1. 横骨折
2. 斜骨折
3. 螺旋骨折
4. 粉碎骨折

問題 69 ソルター-ハリスの分類で正しいのはどれか。

1. I型は肥大層の損傷に局限する。
2. III型が最も多い。
3. IV型は成長障害を起こしにくい。
4. V型は受傷直後のエックス線像で判別が容易である。

問題 70 ズデック(Sudeck)骨萎縮で正しいのはどれか。

1. 骨膜反応がみられる。
2. 有痛性である。
3. 上腕骨遠位部に好発する。
4. 骨萎縮は短期間で回復する。

問題 71 病院へ緊急搬送を必要とするのはどれか。

1. 鎖骨骨折整復中に一時的に顔面蒼白となった。
2. コーレス(Colles)骨折受傷1時間後に体温が38℃に上昇した。
3. 大腿骨骨折受傷3日後に前胸部に点状出血斑が現れた。
4. 上腕骨顆上骨折固定5日目に再転位した。

問題 72 偽関節が起こりやすい要因で誤っているのはどれか。

1. 高齢者
2. 複雑骨折
3. 骨折部に多量の血腫
4. 過度の持続牽引固定

問題 73 フォルクマン(Volkman)拘縮の症状で誤っているのはどれか。

1. 浮腫
2. 自発痛
3. 感覚麻痺
4. 手関節伸展位

問題 74 骨折の固定後、早期に現れるのはどれか。

1. 筋萎縮
2. 関節拘縮
3. 骨萎縮
4. 循環障害

問題 75 肋骨骨折の絆創膏固定で正しいのはどれか。

1. 正中線を越えない範囲で貼付する。
2. 深呼吸させ完全吸気状態で貼付する。
3. 屋根瓦状に下方から上方に向って貼付する。
4. 固定期間終了まで交換は避ける。

問題 76 上腕骨大結節骨折で誤っているのはどれか。

1. 裂離骨折として発生する。
2. 肩関節外転位で固定する。
3. 肩関節前方脱臼に合併する。
4. 上腕二頭筋長頭腱脱臼を合併する。

問題 77 単純エックス線写真(別冊 No. 2)を別に示す。

肩の外傷で正しいのはどれか。

1. 若年者に好発する。
2. 弾発性固定がみられる。
3. 徒手整復は禁忌である。
4. 固定期間は2週である。

別冊 No. 2
写真

問題 78 初検時、骨折部が前外方凸変形するのはどれか。

1. 上腕骨外科頸内転型骨折
2. 上腕骨骨幹部(三角筋附着部より近位)骨折
3. 大腿骨骨幹部中 $\frac{1}{3}$ 部骨折
4. 脛腓両骨骨幹部骨折

問題 79 上腕骨骨幹部骨折で正しいのはどれか。2つ選べ。

1. 介達外力では横骨折が多い。
2. 整復操作に伴う橈骨神経麻痺がある。
3. 幼児ではハンギングキャスト固定を行う。
4. 内反変形を残しやすい。

問題 80 小児の上腕骨顆上骨折で正しいのはどれか。2つ選べ。

1. キャリングアングルの減少は内反転位を示す。
2. 末梢骨片の外旋を残すと内反肘を後遺する。
3. 遠位骨片の後方転位は自家矯正されやすい。
4. 偽関節を生じやすい。

問題 81 誤っている組合せはどれか。

1. 上腕骨外顆骨折 ————— 外反肘
2. 上腕骨顆上骨折 ————— 阻血性拘縮
3. 上腕骨内側上顆骨折 ————— 肘関節伸展障害
4. 肘頭骨折 ————— 遅発性尺骨神経麻痺

問題 82 骨折型と発生頻度の高い変形との組合せで正しいのはどれか。2つ選べ。

1. 肘頭骨折 ————— 上腕三頭筋腱が索状に突出
2. 橈骨頸部骨折 ————— 骨片が後方に突出
3. モンテギア(Monteggia)骨折 ————— 橈骨頭が前方に突出
4. ガレアジ(Galeazzi)骨折 ————— 尺骨頭が背側に突出

問題 83 保存療法で整復直後の固定が良肢位なのはどれか。

1. 肘関節後方脱臼
2. 月状骨脱臼
3. 膝蓋骨骨折
4. 足関節前方脱臼骨折

問題 84 手の舟状骨骨折で誤っているのはどれか。

1. 手関節の捻挫との鑑別は容易である。
2. 手関節橈屈で疼痛が増強する。
3. 母指はIP関節の手前まで固定する。
4. 長期の固定が必要である。

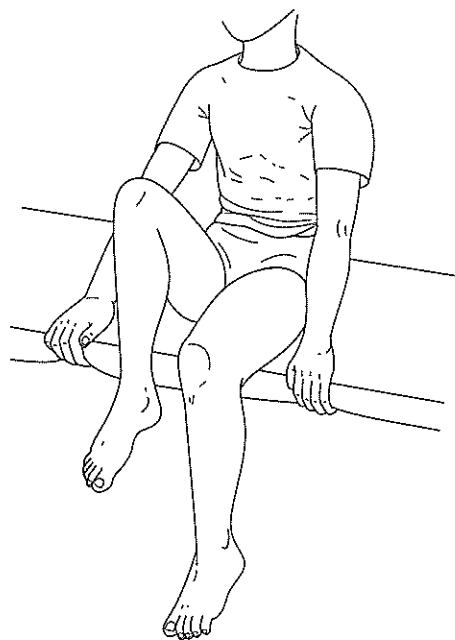
問題 85 マレットフィンガーで誤っているのはどれか。

1. I型はDIP関節を過伸展位で固定する。
2. II型は終止腱停止部の裂離骨折である。
3. III型は観血的治療が原則である。
4. DIP関節の伸展不全は自然回復する。

問題 86 股関節の関節可動域制限のない患者をベッドに端座位とし、股関節の屈曲を指示した。右脚は図のように屈曲可能であったが、左脚は屈曲できなかった。

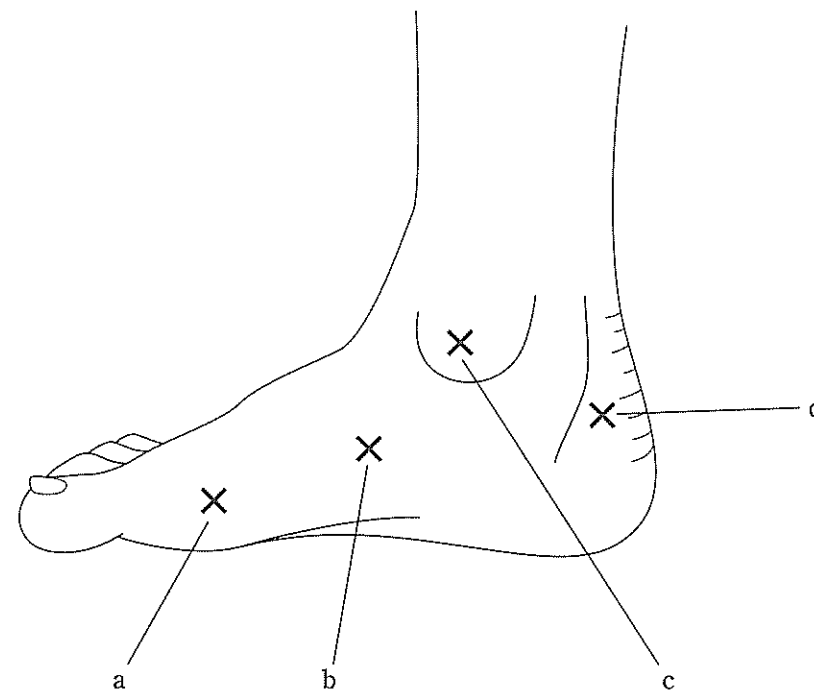
左脚の機能不全筋はどれか。

1. 腸腰筋
2. 大殿筋
3. 中殿筋
4. 梨状筋



問題 87 後脛骨筋によって裂離骨折が生じる部位はどれか。

1. a
2. b
3. c
4. d



問題 88 外傷性肩関節脱臼の分類と所見との組合せで誤っているのはどれか。

1. 鎖骨下脱臼 ———— 上腕長延長
2. 肩峰下脱臼 ———— 上腕内旋位
3. 烏口下脱臼 ———— 肩峰下空虚
4. 関節窩下脱臼 ———— 上腕外転位

問題 89 整復後 2 週経過した肩関節前方脱臼の後療法で誤っているのはどれか。

1. 肩関節部の温熱療法
2. 肩関節部の軽擦手技
3. コッドマン体操
4. 肩関節外転外旋の強制運動

問題 90 母指球・示指および中指掌側面の感覚障害の原因となるのはどれか。

1. 舟状骨骨折
2. 月状骨脱臼
3. 尺骨頭背側脱臼
4. ベネット(Bennett)脱臼骨折

問題 91 患者を腹臥位として行う股関節後方脱臼の整復法はどれか。

1. 牽引整復法
2. コッヘル法
3. ミッデルドルフ法
4. スティムソン法

問題 92 先天性股関節脱臼の身体所見で誤っているのはどれか。

1. 大腿皮膚ヒダが左右非対称となる。
2. 股関節屈曲外転で患側大腿外側がベッドに付く。
3. 背臥位で膝を立てると患側の膝が健側より低くなる。
4. 開排時にクリック音を触知する。

問題 93 脱臼と断裂する靭帯との組合せで正しいのはどれか。2つ選べ。

1. 股関節後方脱臼 ————— 大腿骨頭靭帯
2. 膝関節前方脱臼 ————— 前十字靭帯
3. 膝蓋骨外側脱臼 ————— 外側側副靭帯
4. 距腿関節外側脱臼 ————— 前距腓靭帯

問題 94 膝蓋骨外側脱臼で誤っているのはどれか。

1. X脚の人に起こりやすい。
2. 下腿が内反内旋位を強いられ発生する。
3. 内側膝蓋支帯部の圧痛を示すことが多い。
4. 膝蓋骨軟骨損傷を合併しやすい。

問題 95 自然整復されやすいのはどれか。

1. 膝蓋骨外側脱臼
2. 距腿関節外側脱臼
3. リスフラン関節外側脱臼
4. 第1中足指節関節背側脱臼

問題 96 SLR テスト偽陽性のときに追加する検査はどれか。

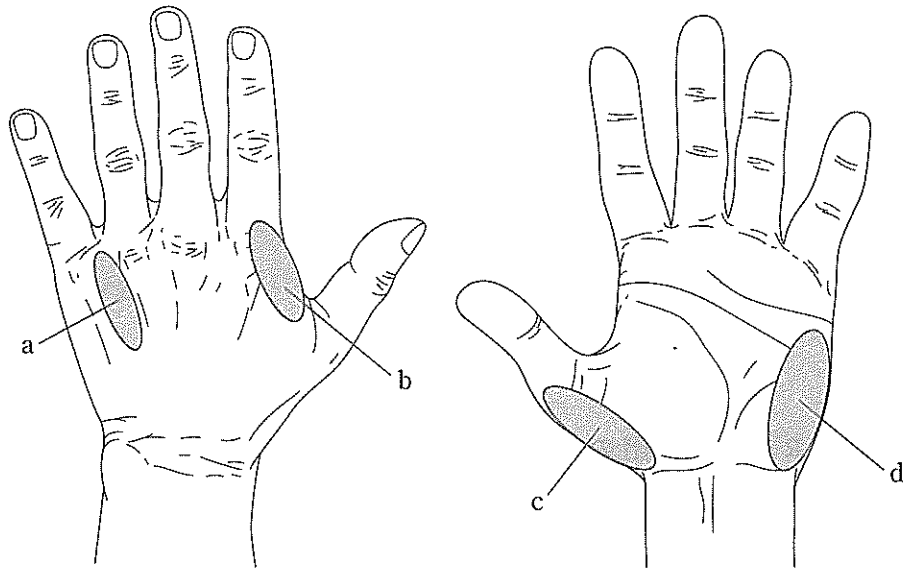
1. ブラガードテスト
2. FNS テスト
3. ケンプテスト
4. ニュートンテスト

問題 97 腱板損傷で行う検査はどれか。

1. ヤーガソンテスト
2. チェアーテスト
3. ドロップアームテスト
4. アドソンテスト

問題 98 肘部管症候群で筋萎縮が著明でない部位はどれか。

1. a
2. b
3. c
4. d



問題 99 指末節に病変がみられるのはどれか。

1. マーデルング(Madelung)変形
2. ヘバーデン(Heberden)結節
3. ド・ケルバン(de Quervain)病
4. デュピュイトラン(Dupuytren)拘縮

問題 100 膝関節障害はどれか。2つ選べ。

1. ティーチェ(Tietze)病
2. オスグッド-シュラッター(Osgood-Schlatter)病
3. ブラント(Blount)病
4. ペルテス(Perthes)病

問題 101 20歳の男性。ラグビーの試合で全力疾走中、不意に腕をつかまれ転倒した。初検時、三角筋の膨隆が消失し、肩関節がやや外転位で運動制限がみられ、烏口突起下に上腕骨頭を触知した。整復後、肩関節の外転不能と上腕近位外側に感覚障害が現れた。

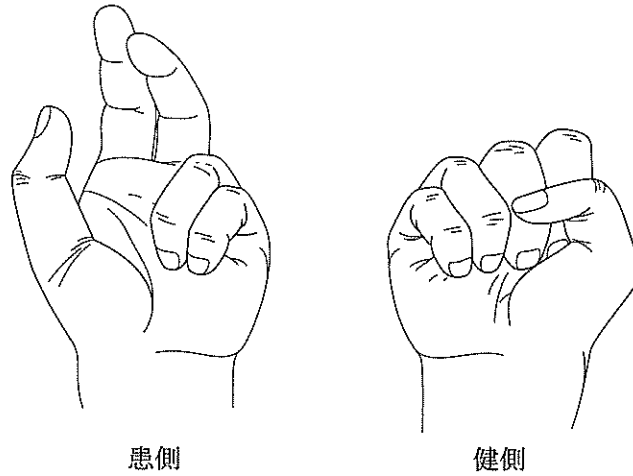
考えられる合併症はどれか。

1. 腋窩神経損傷
2. 筋皮神経損傷
3. 橈骨神経損傷
4. 肩甲下神経損傷

問題 102 7歳の男児。鉄棒から落ちて左手を衝いた際、左肘が過伸展強制され受傷した。来所時、肘部の変形や腫脹が強く上腕骨遠位部骨折を疑った。手指の機能を確認する目的で、ジャンケンのゲーとパーをするように指示したところ、パーは可能であったがゲーは図のようであった。

考えられるのはどれか。

1. 筋皮神経損傷
2. 橈骨神経損傷
3. 正中神経損傷
4. 尺骨神経損傷



問題 103 10歳の男児。野球で打球をショートバウンドで捕球しようとして右手小指の外転を強制され負傷した。右手小指 MP 関節を中心とする腫脹と、基節骨基部に限局性の圧痛を認めた。MP 関節の屈曲運動はやや制限されていて、伸展では外転位をとり環指から離れている。同指の PIP 及び DIP 関節に異常は認めなかった。

最も考えられるのはどれか。

1. 中手骨頸部骨折
2. 中手骨骨頭骨折
3. 基節骨骨端離開
4. MP 関節捻挫

問題 104 7歳の男児。スキー滑走中、新雪にスキー先端を突っ込み、上体を捻るようにして転倒、スキー板から靴が外れず、右下腿部を受傷した。下腿中央部に軽い腫脹と同部内側の限局性圧痛を認め、軸圧を加えると同部に疼痛が出現した。下腿に捻転力を加えたが異常可動性は認められず、軋轢音も認めなかった。

最も考えられるのはどれか。

1. 脛骨骨幹部不全骨折
2. 腓骨骨幹部単独骨折
3. 脛・腓骨骨幹部螺旋骨折
4. 脛・腓骨骨幹部横骨折

問題 105 25歳の男性。スノーボードで転倒し左肩部を強打した。左上肢の運動制限および左鎖骨内端部に激しい疼痛があり、呼吸時に増悪する。左頸静脈の怒張もみられた。

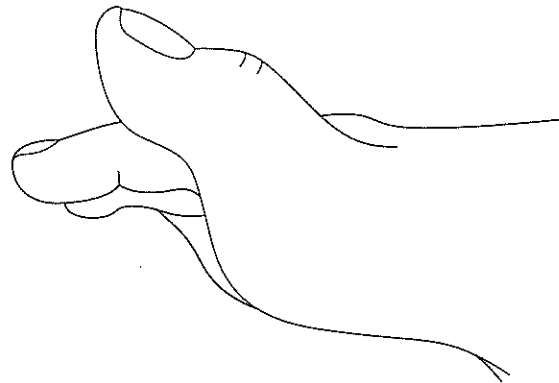
最も考えられるのはどれか。

1. 肩甲骨骨折
2. 定型的鎖骨骨折
3. 肩鎖関節脱臼
4. 胸鎖関節脱臼

問題 106 26歳の男性。空手の蹴りを練習中、右足第1指を過伸展強制され、図のような変形を呈して来所した。足底面に中足骨頭を触れ、基節骨を他動的に屈曲すると弾力性の抵抗があり、力を緩めると図の変形に戻ってしまった。

この損傷の整復操作として適切でないのはどれか。

1. 中足骨長軸上の末梢牽引
2. 中足指節関節の過伸展
3. 基節骨基部背側の直圧
4. 中足指節関節の屈曲



問題 107 35歳の女性。3日前、自動車運転中、車に追突され負傷した。受傷直後から後頸部に自発痛および運動痛がみられたが、今日になってめまい感や耳鳴り、顔面部の感覚障害がみられ来所した。四肢の感覚障害や運動障害はなく、しびれ感や冷感もない。ジャクソンテストは陰性で上肢・下肢の深部反射も正常であった。

最も考えられるのはどれか。

1. 胸郭出口症候群
2. 頸部交感神経症候群
3. 頸椎椎間板ヘルニア
4. 後縦靭帯骨化症

問題 108 30歳の女性。出産後、友人と携帯メールを頻繁に交わすようになり、右手母指の付け根に痛みを感じるようになった。軽度の腫脹と熱感が患部にみられ、最近では箸を持つのもつらく感じるようになった。

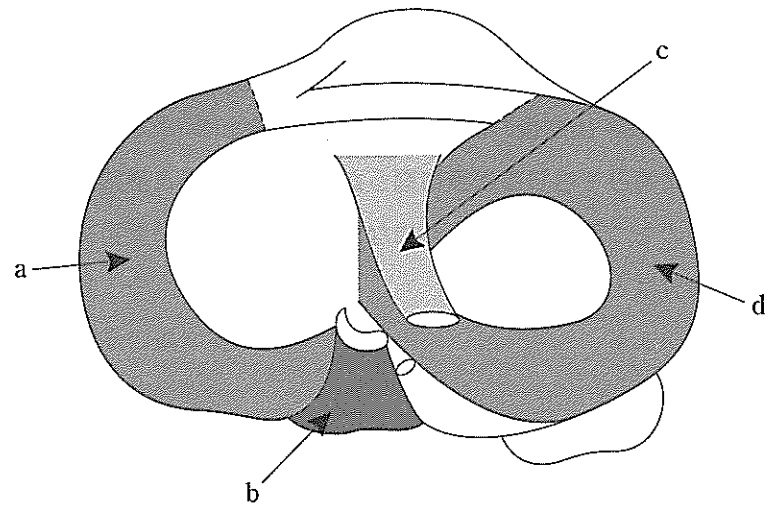
陽性となる検査はどれか。

1. ファーレンテスト
2. アレンテスト
3. トムゼンテスト
4. フィンケルスタインテスト

問題 109 19歳の女性。1か月前、バスケットボールをしていた際、右膝関節を捻り負傷した。右膝関節の腫脹が軽減しないため来所した。膝関節を屈曲し下腿を内旋させた状態から、膝に外反力を加えながら、膝関節を伸展させる徒手検査を行ったところ、下腿の前内方への不安定性を生じた。

考えられる損傷部位はどれか。

1. a
2. b
3. c
4. d



問題 110 30歳の男性。2か月前、バレーボールをしていた際、左足関節が内返し強制され負傷した。同様の既往が数回あり放置していたが、疼痛が残存し来所した。腫脹、熱感はないが左足関節に内反不安定性がみられた。

この不安定性を改善する目的で強化する最も適切な筋はどれか。

1. 後脛骨筋
2. 長・短腓骨筋
3. 足長母指伸筋
4. ヒラメ筋